15 b.

1966

EXTRAIT DU LYON CHIRURGICAL
Tome 62 - N° 2 - Mars 1966

PREMIÈRE CLINIQUE CHIRURGICALE (Prof. A. NANA)
et LABORATOIRE DE MÉDECINE NUCLÉAIRE (Dr T. HOLAN)
de CLUJ (Roumanie)

La neurectomie péri-artère hépatique et ses effets sur l'évolution de l'hépatite expérimentale

PAR

A. NANA, C. MIRCIOIU, E. NEUMANN,
Z. URAY, C. STROILA et D. SUTEU (Cluj)

La neurectomie péri-artère hépatique fut introduite par P. Mallet-Guy en 1947, dans le traitement chirurgical des formes prolongées d'hépatite épidémique, des cholostases intra-hépatiques d'origine infectieuse, des cirrhoses ictérigènes. Il reste à résoudre les problèmes de ses indications, de son efficacité et plus encore du mécanisme de son action.

Les travaux de l'école de Mallet-Guy — avec leur fondement clinique et expérimental — lient l'efficacité de la neurectomie péri-artère hépatique à une action favorable éventuelle sur l'hémodynamique intra-hépatique et surtout aux effets directs sur le métabolisme de la cellule hépatique.

L'on a objecté cependant que toute intervention, quel que soit son type, y compris la rachianesthésie et l'injection épidurale de novocaïne (Caroli et Benoît, 1957) a pu faire disparaître un ictère chronique. Pour Pavel, toutes ces interventions ont comme point commun l'anesthésie. L'ictère serait souvent, sinon toujours, dû à une inhibition de la sécrétion biliaire, à un obstacle fonctionnel, réflexe par spasme du sphincter d'Oddi ou à l'association de ces deux mécanismes ; l'anesthésie écarterait l'inhibition sécrétoire et l'obstacle fonctionnel réflexe.

Pour d'autres (Patterson et coll. 1954 ; Heilmeyer et coll. 1956) l'intervention chirurgicale agirait comme tout stress en déterminant une libération d'ACTH lequel, par voie cortisonique, manifesterait une action cholérétique.

Ces deux interprétations soulignent une action non spécifique de l'intervention chirurgicale dans le traitement des ictères prolongés, mettant en discussion la composante d'action spécifique de la neurectomie péri-artère hépatique définie par une amélioration de l'irrigation intra-hépatique et l'effet trophique direct traduit par la rééquilibration métabolique de l'hépatocyte avec le corollaire naturel (le rétablissement de la fonction cholérétique et cholagogue du foie).

Les recherches que nous présentons furent orientées dans le but d'éclairer ce problème.

Technique expérimentale.

Ces recherches comportent la provocation d'une hépatite par injection intra-péritonéale en une seule dose de 0.15 ml/kg de tétrachlorure de carbone et le contrôle de l'évolution de cette hépatite par sacrifice des animaux ou par biopsie hépatique faite 5 jours après l'administration du toxique, délai dans lequel, dans des conditions normales, se manifeste pleinement le processus de régénération du parenchyme hépatique.

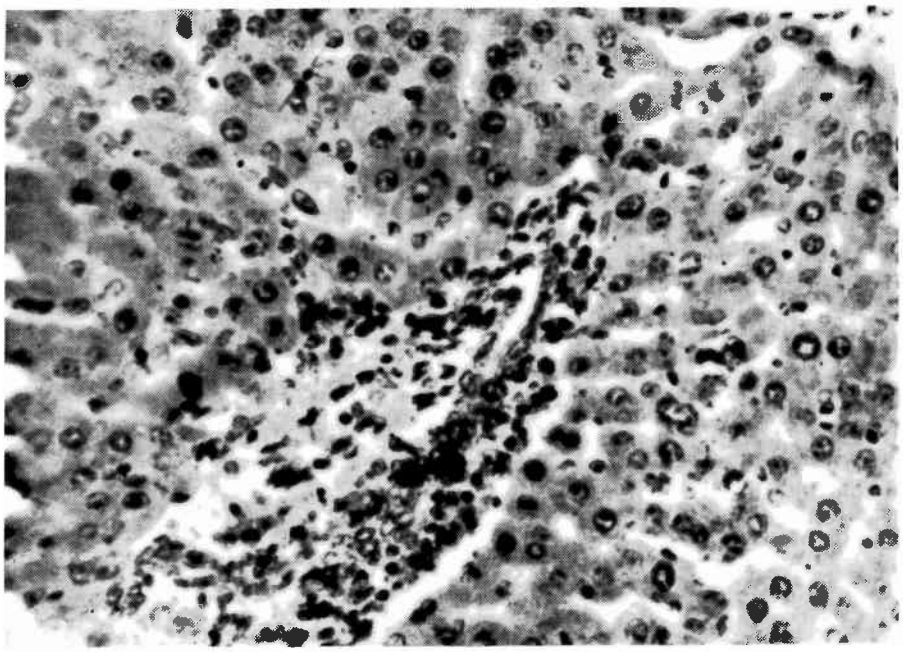

Fig. 1. - **Effet de la dénervation** : tuméfaction des hépatocytes et dilatation des sinusoïdes

Pour réduire les interprétations spéculatives des résultats d'une seule technique ont été utilisées trois espèces d'animaux, soit au total 12 chiens, 25 lapins et 40 rats blancs et nous avons fait usage conjointement des techniques histologiques, histo-autoradiographiques, biochimiques et physiologiques.

Abstraction faite de l'espèce, les animaux furent groupés en 3 lots :

animaux témoins,

animaux chez lesquels fut analysée l'évolution d'une hépatite expérimentale au tétrachlorure de carbone,

animaux opérés par neurectomie péri-artère hépatique chez lesquels après 20 jours fut réalisée une semblable hépatite expérimentale.

Neurectomie par voie chimique chez les rats et les lapins (en badigeonnant l'adventice de l'artère hépatique commune sur un trajet de 1 cm par du phénol à 5 %) et par voie chirurgicale chez les chiens. Dans ce dernier cas, sous anesthésie à la chloralose (100 mg/kg intraveineuse) fut effectuée une laparotomie médiane et la résection des nerfs entourant l'artère hépatique commune sur un trajet de 1,5 à 2 cm.

Les recherches effectuées sur les chiens nous ont permis de poursuivre par des biopsies sériées tous les paramètres chez l'animal, sans être contraints d'obtenir et de comparer les résultats sur des groupes séparés d'animaux.

Chez les animaux sacrifiés ou sur les biopsies hépatiques prises 5 jours après l'administration du tétrachlorure de carbone furent effectuées les déterminations suivantes :

— Le dosage du glycogène hépatique (Méthode de Kahan, 1953 - résultats exprimés en mg % gr tissu frais).

— Le dosage de l'activité de l'ornithyl-carbamyl-transphérase (Méthode de Ballan, Demange et Moretti, 1959 - résultats exprimés en μMol NH3 %/gr tissu frais).

— La consommation d'O2 (Méthode de Warburg - résultats exprimés en μMol O2 consommé par 500 mg tissu frais en 20 mn).

— Le calcul du coefficient de Phosphorylation P : O (Méthode de Mescova et Severin, 1950).

— Le dosage de la bilirubine libre et conjuguée de la bile obtenue par ponction de la vésicule biliaire (Méthode de Weber et Schalm, 1962 - résultats exprimés en mg %/ml).

— Le dosage du cholestérol libre et conjugué de la bile vésiculaire (Méthode de Webster, 1962 résultats exprimés en mg %/ml).

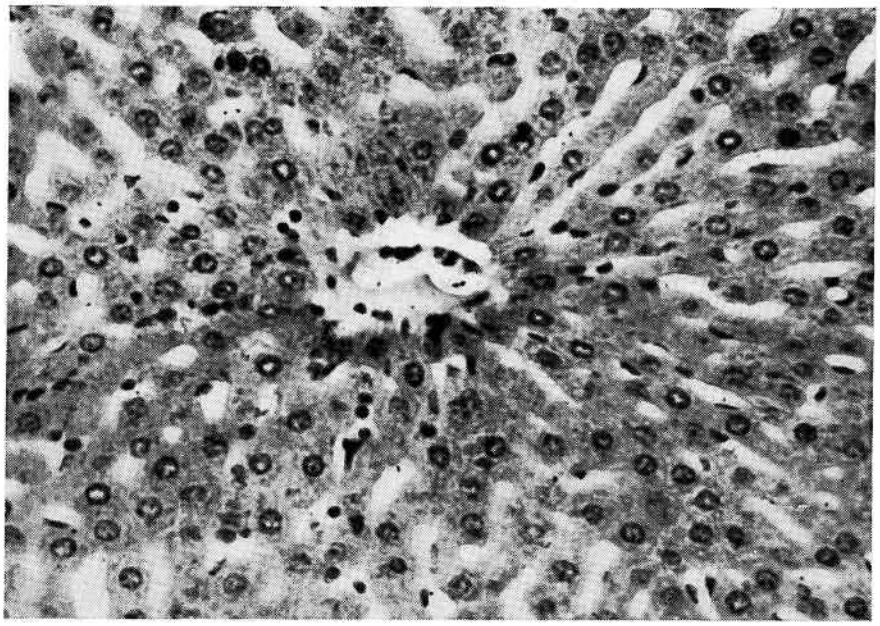

Fig. 2. — **Effet de la dénervation :** œdème péri-vasculaire.

L'examen histo-autoradiographique fut effectué chez des rats en narcose à l'uréthane (1.200 mg/kg i.p.). Après une laparotomie fut découvert le tronc de la veine porte et on avait injecté i.v. 30 μC I.131 - Rose Bengale et 30 μC I.131 - sérum-albumine et on avait récolté des biopsies hépatiques 10', 30' et 75' après l'administration des isotopes radioactifs.

Sur un fragment de la biopsie fut déterminée la radioactivité totale à l'aide d'un scintillateur (résultats exprimés en Nr. imp. mn mg tissu frais). Un autre fragment fut fixé par Carnoy. Dans quelques sections on avait étudié la cyto-architectonie du foie et dans les autres sections traitées par une émulsion photographique IFA EN2 on avait poursuivi la répartition de la radioactvité entre le secteur intra- et extra-cellulaire du foie.

Résultats.

Nous les présentons groupés suivant la technique de recherche utilisée.

L'examen biochimique nous montre que :

— Le contenu du glycogène hépatique baisse de 25 % au cours de l'hépatite toxique, cette baisse étant seulement de 12 % si l'hépatite était déclenchée sur le fond d'une neurectomie préalable.

— L'activité de l'ornithyl-carbamyl-transphérase baisse de 82 % en cas d'hépatite ; au cours de l'hépatite créée sur le fond de la neurectomie péri-artère hépatique la dépression de l'activité enzymatique atteint seulement 28 %.

— La consommation de l'oxygène baisse au cours de l'hépatite de 4 8 à 0 8 et seulement à 1 4 µMol O2 dans le cas de la dénervation préalable

— Le coefficient de phosphorylation oxydative présente chez les animaux à hépatite une baisse de 82 5 % dans le cas d'hépatite créée sur le fond de la neurectomie il croît de 11 6 %

— L'élimination biliaire de la bilirubine conjuguée présente une baisse significative elle était de 46 % au cours de l'hépatite et de 35 % au cours de l'hépatite associée à une neurectomie par artère hépatique préalable

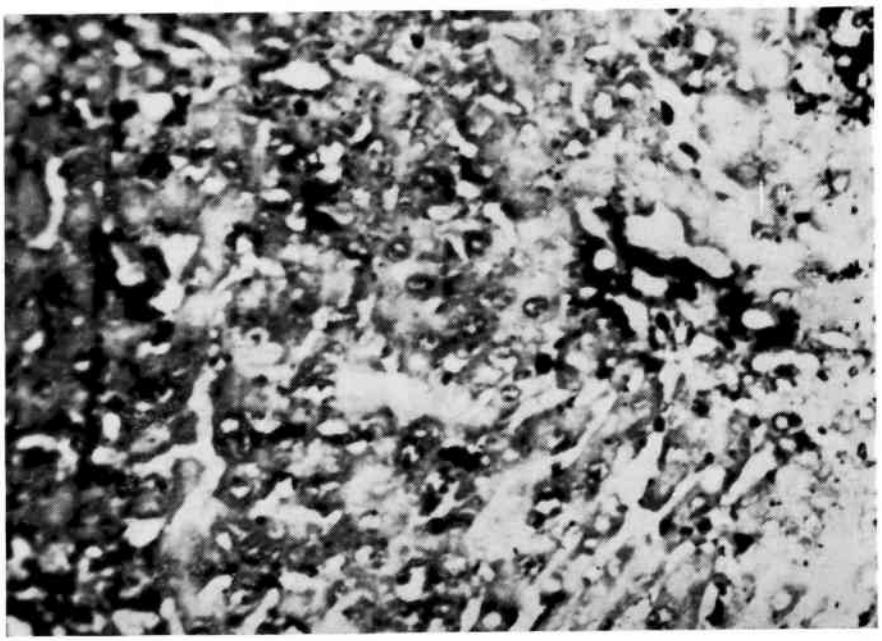

Fig 3 — Histo autoradiographie du foie (I 131 Sérumalbumine) localisation exclusivement vasculaire de l'isotope

L'examen histo-autoradiographique nous montre que la pénétration intracellulaire de I . 131 - Rose Bengale est plus ample si l'hépatite était déclenchée après une neurectomie préalable. La quantité de I . 131 - albumine intracellulaire est plus réduite si l'hépatite était déclenchée sur le fond de la dénervation de l'artère hépatique.

TABLEAU I

Les valeurs des paramètres biochimiques étudiés au cours de la neurectomie par artère hépatique (Valeurs moyennes sur les groupes d'animaux)

Paramètres	Témoin	Hépatite	Angio neurectomie et hépatite
Glycogène mg %/g	559	304	485
Bilirubine libre	0 499	0 371	0 422
Conjuguée mg/m	0 289	0 158	0 177
Ornithy Carbamyl transphérase µMol NH3 %/g	4100	1800	2900
Consommation O2 µMol/500 mg	4 8	0 8	1 4
P O	1 6	0 28	1 86
Cholestérol libre	288	249	296
Conjugué	103	85	84

L'examen histologique, 5 jours après l'administration du tétrachlorure de carbone nous montre une nécrose centro- et médio-lobulaire et des zones de régénération ayant leur point de départ dans la périphérie des lobules hépatiques, tandis que chez les animaux préalablement neurectomisés l'on trouve des lésions cellulaires de la même intensité, l'étendue des zones de régénération est plus grande.

TABLEAU II

La radioactivité du foie après l'administration du I . 131 - Rose Bengale
(No.Imp./mg tissu frais)

Minutes après l'administration	10'	30'	75'
Témoin	866	589	289
Dénervation	48	179	212
Hépatite	302	367	228
Dénervation + Hépatite	357	280	244

La neurectomie péri-artère hépatique simple, sans hépatite, détermine la dilatation des sinusoïdes intra-lobulaires, la dilatation des espaces de Disse et l'intumescence des cellules hépatiques. Dans les espaces de Kiernan on trouve un œdème périvasculaire réduit.

TABLEAU III

La radioactivité du foie après l'administration de la I . 131 - Sérum-albumine
(No.Imp./mg tissu frais)

Minutes après l'administration	10'	20'	50'	90'
Témoin	116	106	95	85
Dénervation	105	128	84	88
Hépatite	53	79	42	40
Dénervation + Hépatite	57	45	61	69

Discussion des résultats.

En totalisant les résultats obtenus par les recherches biochimiques, histologiques et histo-autoradiographiques, nous sommes frappés par la concordance de ces résultats, bien que la méthodologie soit si variée. On remarque clairement que la neurectomie péri-artère hépatique atténue les lésions produites par le tétrachlorure de carbone. L'ampleur de la lésion baisse par rapport à celles des animaux à hépatite simple.

Ce phénomène concorde bien avec les résultats offerts par les recherches de l'école de Mallet-Guy, reprises par Ambrosini, Longo et Zanella (1963), Placack et Vorreith (1960), Firica et coll. (1963), Haffner (1962).

En partant de ces observations, il n'est pas difficile de passer à l'affirmation qu'en présence de l'innervation hépatique les toxiques hépatiques déterminent des lésions à évolution plus grave qu'en son absence.

Cette observation concorde avec les données des recherches de Butler

et coll. (1959), Calvert et Brody (1959), qui ont démontré qu'après l'administration du tétrachlorure de carbone, la chordotomie au niveau de D7 et les agents sympathicolytiques, tel que la Dibénamine, sont très efficaces dans la réduction des lésions histologiques et biochimiques.

Wertheimer, dès 1926, a montré que la chordotomie prévient la dégénérescence graisseuse du foie après phlorrhizine.

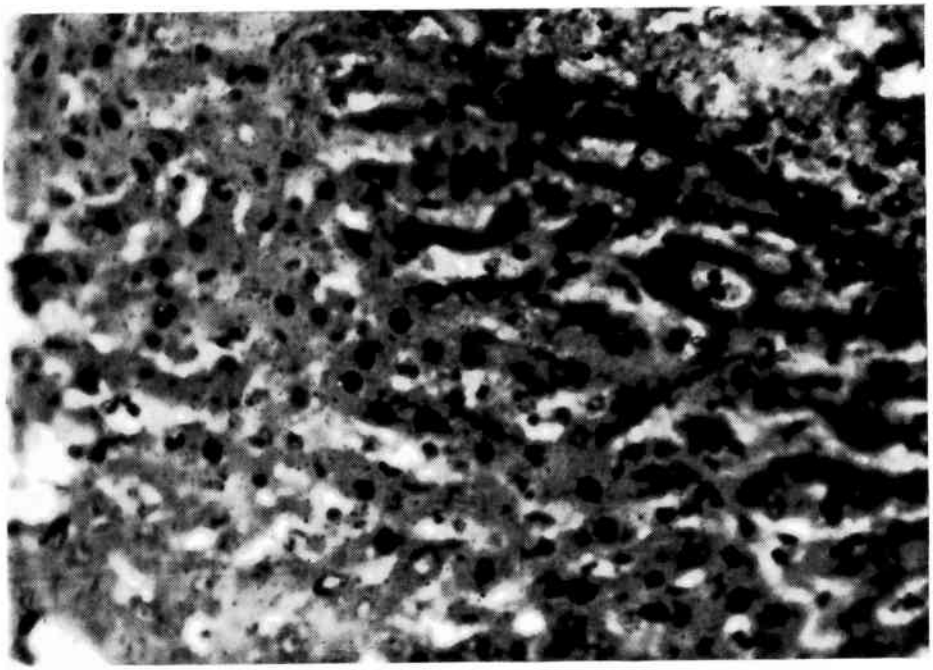

Fig. 4 — Histoautoradiographie du foie (1 h 30) Rose Bengale — localisation extracellulaire diffuse de l'isotope

Quelle ressemblance existe-t-il entre les effets de la neurectomie péri-artère hépatique dans la réduction des lésions toxiques hépatiques et les effets favorables des agents sympathicolytiques au cours du choc hémorragique (Baez, 1956 ; Lotz et coll., 1955). L'élément commun dans 2 cadres nosologiques tellement différents est l'amélioration de l'hémodynamique intrahépatique avec meilleure oxygénation consécutive. En effet, comme le remarquent Wakim et Mann (1942-1953), la stimulation du plexus sympathique produit la constriction des sinusoïdes hépatiques et la fermeture des anastomoses artério-veineuses. Dans le même sens, Daniel et Prichard en excitant électriquement le plexus hépatique, composé par excellence par des fibres sympathiques, sur les autoradiographies mettent en évidence la réduction du calibre des grandes ramifications portales et la diminution des petits vaisseaux visibles.

Si l'on transpose ces recherches sur le plan spécifique de la fonction biligénique du foie, nous devons mentionner les recherches de Tanturi et Ivy (1938) qui ont démontré que la section des nerfs splanchniques détermine la hausse de la sécrétion biliaire, sans qu'il existe une corrélation entre la baisse de la pression artérielle systémique et la hausse de la cholérèse. Les mêmes recherches nous apportent la contre-preuve des résultats cités, dans le sens

que la stimulation du splanchnique droit produit la diminution du flux biliaire.

Il résulte clairement que la sécrétion biliaire est plutôt fonction du débit de

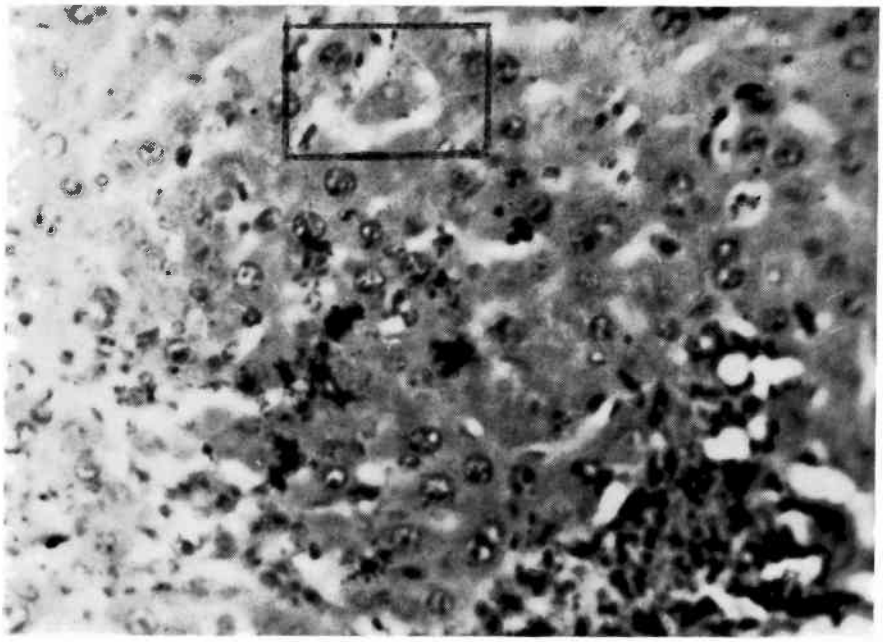

Fig. 5. — Histo-autoradiographie du foie (I 131 Rose Bengale). Zone de régénération avec isotope intracellulaire et intravasculaire. Remarquer le manque de l'isotope intracellulaire dans les cellules lésées.

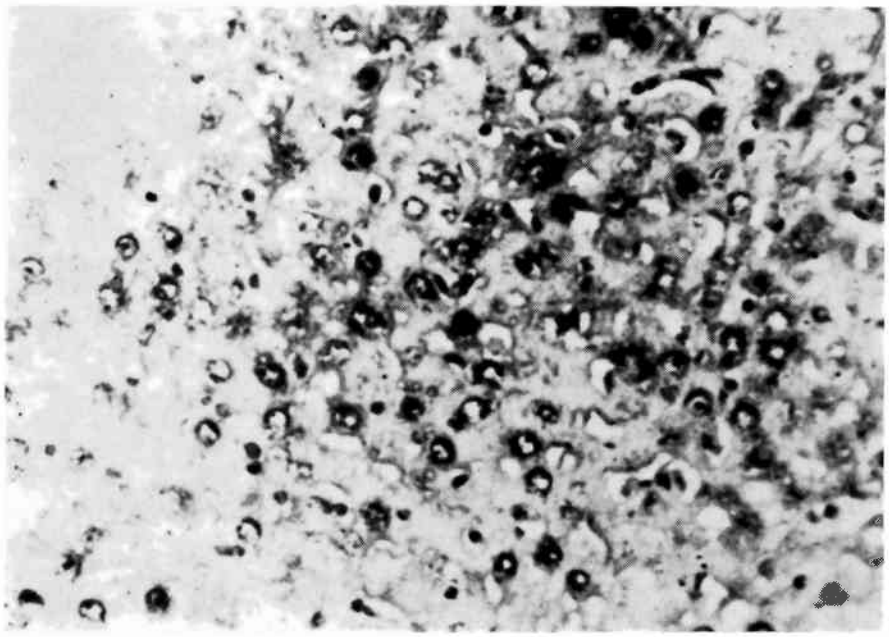

Fig. 6. — Même histo-autoradiographie. Agrandissement.

la perfusion que de la pression de la perfusion. C'est ainsi que nous expliquons pourquoi la neurectomie même en présence de la réduction de la pression de perfusion du foie (suspension des vaso-constricteurs) assure un débit de per-

fusion plus grand, une meilleure oxygénation cellulaire et une résistance accrue à l'action des agents hépatotropes. Une éloquente évidence de ces faits, est le maintien relativement bon de la fonction biligénique du foie au cours de l'hépatite associée à la neurectomie. Le même phénomène est illustré par la perte moins importante du glycogène hépatique et le maintien d'une consom-

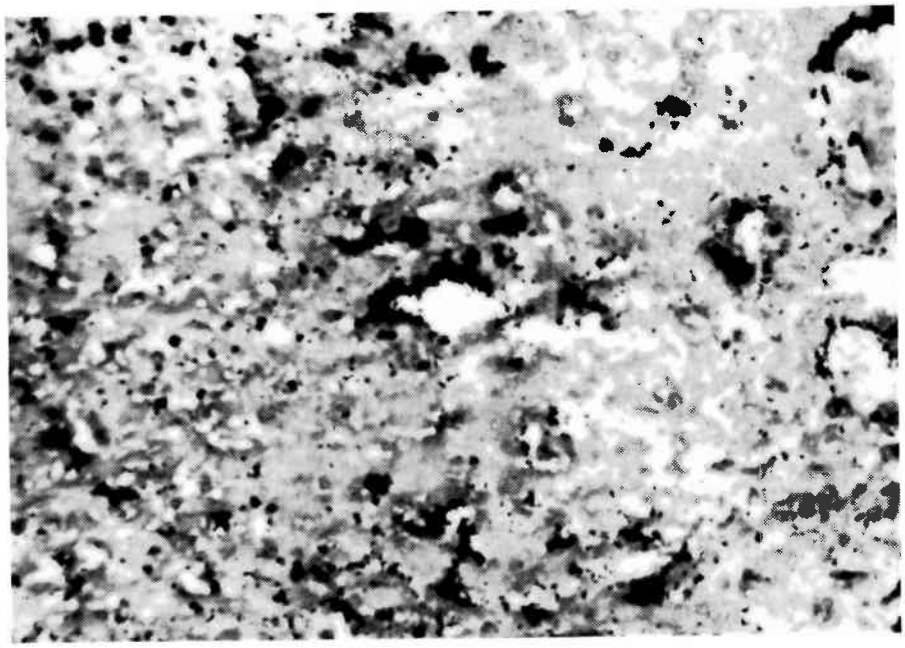

Fig. 7. — Histoautoradiographie (I 131 Rose Bengale). Zone de nécrose au cours de l'hépatite expérimentale. Remarquer l'absence intracellulaire de l'isotope.

mation d'oxygène et d'une capacité phosphorylante plus élevées dans la cellule hépatique privée d'innervation, par rapport à l'hépatocyte à l'innervation présente.

La capacité de concentration et d'élimination du Rose Bengale et de la sérum albumine par l'hépatocyte dénervé apporte un nouvel argument en faveur d'une résistance accrue du foie dénervé à l'action des agents pathogènes.

Dans ce sens la neurectomie péri-artère hépatique apparaît dans le traitement pathogénique des ictères prolongés comme une intervention chirurgicale à action hépatique spécifique et non pas comme un stress quelconque, voué seulement à mettre en jeu les mécanismes non spécifiques d'adaptation. Cette action spécifique sur l'hémodynamique hépatique est complétée par l'effet non spécifique du stress chirurgical, qui par hypersécrétion de cortisone assure une meilleure cholérèse et exerce par la réduction des compressions sur les canalicules biliaires une meilleure fonction cholagogue (Heilmeyer et coll., 1955 ; Benda, 1956).

Mais, dans les formes prolongées de l'hépatite existe toujours une hypertension portale intra-hépatique qui s'oppose au flux biliaire. Or, les récentes

recherches de Nakata Katsuji (1964) et celles de Efimisin (1964) avaient démontré que la pression portale baisse après la dénervation péri-artère hépatique. D'autres recherches démontrent que les effets de la dénervation péri-artère hépatique se répercutent même directement sur la cellule hépatique, sans médiation hémodynamique.

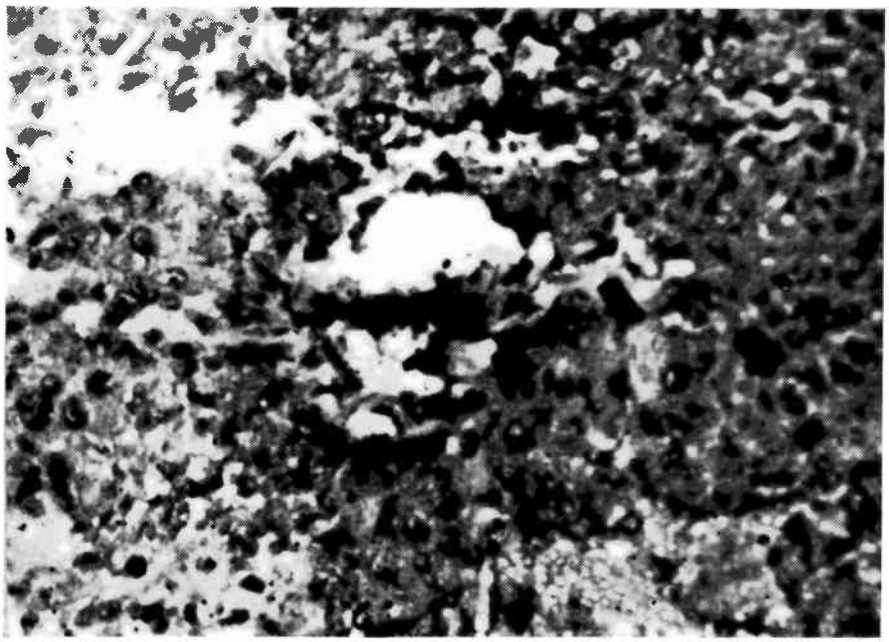

Fig. 8 — Microphotographie hépatite périphérique lobulaire ictérique avec thrombus biliaires zones centro et médio lobulaires nécrosées

En effet Nakata Katsuji avait mis en évidence qu'après un délai de 90 minutes après l'administration du toxique, instant dans lequel n'existent pas encore des troubles circulatoires, le tétrachlorure de carbone est un toxique à action hépatique directe qui détermine dès le début une anoxie de la cellule hépatique, une anoxie hystotoxique complétée plus tard par une anoxie circulatoire. Les lésions hépatiques à tétrachlorure de carbone se manifestent comme des lésions au cours desquelles le « primum movens » est représenté par l'anoxie tissulaire. Elles sont des lésions identiques à celles engendrées par l'inhalation du chloroforme un hydrocarbure chloruré de la même manière que le tétrachlorure de carbone.

En 1936 encore Goldschmidt avait démontré que les effets de l'administration prolongée du chloroforme chez le chien, sont moins graves, si au lieu de l'air atmosphérique on utilise l'oxygène pour vaporiser l'anesthésique. D'autre part, dans la phase dans laquelle n'existe pas de modifications circulatoires les lésions hypoxiques du foie sont plus réduites après la dénervation préalable du foie après la rachianesthésie après chordotomie à D7 ou après l'administration de la Dibénamine.

Ainsi la dénervation accroît la résistance même de la cellule hépatique et ainsi, pour ne citer que les paramètres poursuivis par nos recherches, la baisse de l'activité de l'ornithyl-carbamyl-transphérase, la fonction biligénétique, la concentration et l'élimination du Rose Bengale et de la sérum albumine sont moins affectées qu'en présence de l'innervation.

Il n'est pas nécessaire de pousser plus loin les discussions faites concernant les résultats obtenus par nos recherches. Il est certain que la dénervation péri-artère hépatique se manifeste comme une intervention chirurgicale spécifique qui agit par voie directe sur la cellule hépatique et indirectement par l'inter-

médiaire de l'hydrodynamique intra-hépatique dans la hausse de la résistance aux agents pathogènes et dans le rétablissement du drainage biliaire intra-hépatique. A celle-ci s'adjoint la corticothérapie endogène déterminée par le stress chirurgical.

Conclusions.

La neurectomie péri-artère hépatique ou l'opération de Mallet-Guy est une intervention chirurgicale à effets spécifiques par laquelle on obtient de bons résultats au cours du traitement des ictères prolongés. Son efficacité se manifeste au cours des ictères à insuffisance sécrétoire de la cellule hépatique et dans la cholostase intra-hépatique par obstacle fonctionnel réflexe, étant inefficace dans les cirrhoses avancées.

Expérimentalement la dénervation péri-artère hépatique accroît le débit circulatoire du foie, en écartant l'irritation sympathique des hépatites ictérigènes, et assurant ainsi une meilleure irrigation hépatique.

De la sorte la neurectomie péri-artère hépatique accroît la résistance de la cellule hépatique à l'hypoxie, génératrice des troubles métaboliques et fonctionnels du foie.

De plus, en tant qu'acte chirurgical, la dénervation péri-hépatique agit aussi comme un stress suivi de la mobilisation de la cortisone, en offrant ainsi même l'apport de la corticothérapie (endogène) au cours du traitement des hépatites à cholostase intra-hépatique.

RÉSUMÉ

Par des recherches effectuées sur 12 chiens, 25 lapins et 40 rats blancs, en utilisant des techniques biochimiques, histo-autoradiographiques (I. 131 - Rose Bengale et I. 131 - Sérum-albumine) et histologiques de recherche, les auteurs ont mis en évidence que la neurectomie péri-artère hépatique (chimique chez les lapins et les rats, chirurgicale chez le chien), réduit les troubles biochimiques (contenu du glycogène, activité de l'ornithyl-carbamyl-transphérase, contenu de la bilirubine et du cholestérol biliaire), du transfert intra-cellulaire des radio-isotopes, et les lésions anatomiques chez les animaux présentant de l'hépatite à tétrachlorure de carbone. C'est pourquoi les auteurs plaident pour la neurectomie péri-artère hépatique dans le traitement des cholostases intra-hépatiques présentant des lésions anatomiques pas trop étendues.

SUMMARY

In a series of experimental researches carried out on 12 mongrel dogs, 25 rabbits and 40 white rats, by biochemical, histoautoradiographic (I. 131 - Bengal Rose, Risa) and histhological methods, the authors present the evidence that the hepatic peri-arterial neurectomy (chemical in the rabbits and rats, surgical in the dogs) diminishes the biochemical troubles (glycogene content, ornithyl-carbamyl-transpherase, biliary bilirubine and cholesterol content), intracellular radioisotope transport disorders and the anatomical lesions in the animals having carbone tetrachlorure experimental hepatitis. These are the reasons that the authors recommend the hepatic peri-arterial neurectomy in the management of intrahepatic cholostatic states having no severe anatomical hepatocellular lesions.

Bibliographie

ALBOT G., NEZELOF C., SCHLUMBERGER S.C. et LUNEL J. — La cholostase intra-hépatique chronique. Arch. Mal. App. Dig., 46 : 177-227, 1957.

AMBROSINI A., LONGO T. et ZANELLA G. — La neurectomie péri-artérielle de l'artère hépatique dans le traitement de l'ictère par hépatite. Lyon Chir. 59 : 43-51, 1963.

BAEZ S. — Influence of adrenergic, cholinergic and ganglionic blocking agents in experimental shock. 5 th Conf. on Shock and Circulatory homeostasis. 151-190, 1956, edited by H.D. Green, J. Macy, Jr. Fondor Publ.

BAUER W., DALE H., POULSSON T.L. et RICHARDS D.W. — Control of circulation through the liver. J. Physiol. (London) 74 : 343-375, 1932.

BENDA L. — Action de la cortisone sur l'élimination urinaire du sodium et du potassium au cours de l'hépatite. Wikliwo Ceg. 12 : 794-798, 1956.

BIZARD G. et VANLERENBERGHE J. — Cholérèse et cholérétiques. J. Physiol. 48 : 207-364, 1956.

BRAUER R.W. — Liver circulation and function. Physiological Rev. 43 : 115-213, 1963.

BRAUER R.W., LEONG G.F. et HOLLOWAY R.I. — Mechanism of bile secretion. Effect of perfusion pressure and temperature on bile flow and bile secretion pressure. Am. J. Physiol. 177 : 103-112, 1954.

BURLUI D., MANESCU G., MIULESCU I., PRISCU A., POPESCU R., NEDELCU A., NISIM F., SASAMEN M. et MIHAILA G. — La neurectomie élargie péri-artère hépatique pour les hépatites infectieuses prolongées ou récidivantes. Lyon Chir. 59 : 229-236, 1963.

BUTLER W.M., MALING H.M., HIGHMAN B. et BRODIE B.S. — Deposition of liver triglycerides by various agents and its prevention of adrenergic blocking agents. Federation Proc. 18 : 11-17, 1951.

CALVERT D.N. et BRODY T.M. — Mechanism of hepatotoxicity of carbon tetrachloride. Federation Proc. 18 : 375-385, 1959.

CAROLI J. et BENOIT L. — Les ictères dits médicaux et leur traitement chirurgical. Etude clinique, pathogénique et thérapeutique. Rev. de Chir. 73 : 27-68, 1935.

CAROLI J., PARAF A. et ETEVE J. — La cholostase intra-hépatique aiguë et subaiguë. Arch. Mal. App. Dig. 46 : 229-272, 1957.

CHARDON G., NEVERRE G. et JEANNOEL G. — Modification de la sécrétion biliaire sous l'influence du déficit en oxygène. C. R. Soc. Biol. 143 : 697-698, 1949.

CATTAN R., PARIENTE P. et CATTAN A. — Traitement de la cholostase intra-hépatique. Arch. Mal. App. Dig. 46 : 329-354, 1957.

DANIEL P.M. et PRICHARD M.L. — Effects of stimulation of the hepatic nerves and of adrenaline upon the circulation of the portal venous blood within the liver. J. Physiol. (London) 114 : 538-548, 1951.

EFIMISIN N.S. — Vlianie periarterialnoi denervatii obscei pocecinoi arterii na venoznoe krovoobrascenie v peceni pri portalnoi ghipertonii. Zdravohr. Belorussi 11 : 19-21, 1964.

FIRICA T., CONSTANTINOVICI A., POPESCU C.C., RADULESCU M., KELEMEN V. et VELICAN D. — Notre expérience sur le traitement chirurgical des ictères par hépatite épidémique prolongée. Lyon Chir. 59 : 52-61, 1963.

GOLDSCHMIDT S., RADVIN L.S. et LUCKE B. — Anesthesie and liver damage : protective action of oxygen against necrotising effects of certain anesthetics on liver. J. Pharmacol. Exptl. Therap. 59 : 1-14, 1937.

HAEFFNER A. — Les indications et contre-indications de la neurectomie péri-artère hépatique. J. Chir. 84 : 463-471, 1962.

HANZON V. — Liver cell secretion under normal and pathologic condition studied by fluorescence microscopy on living rats. Acta physiol. Scand. 28 : suppl. 101, 1952.

HEILMEYER L., SCHMID F. et KUHN A.H. — Cortisone et hépatite à virus. Dtsch. Med. Wochschr. 80 : 992-994, 1955.

HOBER R. et TITAJEW A. — Uber die Sekretionsarbeit der Leber von Frosch. Pflüg. Arch. ges. physiol. 223 : 180-194, 1930.

LABADIE P. — La bilirubine. La Revue du praticien. 14 : 2365-2377, 1964.

LENART I.F., RIGLER L. et SIMCIC V. — Etude expérimentale de la neurectomie péri-artère hépatique. Lyon Chir. 58 : 364-379, 1962.

MALLET-GUY P., BEZES H. et SERMONARD J. — Sympathectomie péri-artère hépatique pour hépatite avec ictère datant de 6 mois. Lyon Chir., 45 : 242-244, 1950.

MALLET-GUY P., FEROLDI J. et EICHOLZ L. — Chirurgie des ictères « par hépatite ». La sympathectomie péri-artère hépatique. Lyon Chir., 45 : 513-538, 1950.

MALLET-GUY P., FEROLDI J. et EICHOLZ L. — L'évolution des lésions d'hépatite après neurectomie péri-artère hépatique. Biopsies post-opératoires éloignées. Lyon Chir. 49 : 297-312, 1954.

MALLET-GUY P., EICHOLZ L., DESCOTES J. et POPOVICI. — Sur la systématisation des pédicules nerveux du foie. Effet de leur résection expérimentale sur le tonus des voies biliaires. Lyon Chir., 50 : 445-454, 1955.

MALLET-GUY P., FEROLDI J., EICHOLZ L. et MICHOULIER J. — Etude expérimentale de la neurectomie péri-artère hépatique. Lyon Chir. 51 : 45-62, 1956.

MALLET-GUY P., FEROLDI J. et EICHOLZ L. — Documents sur les modalités évolutives des hépatites infectieuses et leur traitement par la neurectomie péri-artère hépatique. Lyon Chir. 54 : 137-190, 1959.

MALLET-GUY P., CHABAL J., MANSOURI H., METAIS B. et Mme DUFFRENE. — Etude expérimentale de la neurectomie péri-artère hépatique. IV. La teneur en lipides du sang veineux sus-hépatique après résection du pédicule nerveux antérieur du foie. Lyon Chir. 56 : 878-885, 1960.

MANSOURI N., MÉTAIS B., ROSOWSKI F. et MALLET-GUY P. — Etude expérimentale de la neurectomie péri-artère hépatique. III. Effets de la résection du pédicule nerveux antérieur du foie sur le débit sanguin hépatique. Lyon Chir., 55 : 572-579, 1954.

MICHOULIER J., EICHOLZ L., DUFFRENE Mme D., FEROLDI J. et MALLET-GUY P. — Etude expérimentale des effets de la neurectomie péri-artère hépatique sur le parenchyme hépatique. Deuxième Série de recherches. Lyon Chir., 55 : 565-571, 1959.

MENDELOFF A. — Fluorescens of intravenously administrated Rose Bengal appears only in hepatic polygonal cells. Proc. Soc. Exp. Biol. Med. (New-York) 70 : 556-558, 1949.

NAKATA KATSUJI. — Microscopic observations of the intralobular blood circulation and the pressure gradient of hepatic vascular pathway. Japan Circulat. J. 28 : 24-27, 1964.

NANA A., MIRCIOIU C., NEUMANN E. et SIMU M. — Situatia tratamentului chirurgical al icterelor prelungite în Clinica Chirurgicala I Cluj între anii 1957-1964. Com. USSM Sectia Chir. Cluj. 28.I.63.

PAVEL J. — Traitement chirurgical de l'ictère épidémique. Arch. Mal. App. Dig. 45 : 126-146, 1956.

PAVEL J. et VELICIU V. — La physiopathologie de la cholostase intra-hépatique au cours de l'ictère épidémique dit catarrhal. Arch. Mal. App. Dig. 46 : 317-327, 1957.

PATTERSON R.P., DINGMANN J.F., SCHWAUMAN H. et THORN G.W. — Action cholérétique de la Cortisone. New Engl. y Med. 251 : 502-508, 1954.

PLACACK P. et VORREITH M. — Notre expérience de la neurectomie péri-artère hépatique dans le traitement des affections chroniques du foie. Lyon Chir., 56 : 529-538, 1960.

SCHWIEGK H. — Untersuchungen über die Leberdurchblutung und der Pfortaderkreislauf. Arch. exp. Path. Pharmacol. 168 : 693-714, 1932.

SENEVIRATNE R.D. — Physiological and pathological responses in the blood - vessels of the liver. Quart. y exp. physiol. 35 : 77-110, 1949.

SOTGIU G. — Parenchima epatico e vie biliari nell'epatite acuta benigna. Epatologia. 2 : 85-106, 1956 .

TANTURI C.A. et IVY A.C. — A study of the effect of vascular changes in the liver and the excitation of its nerve supply on the formation of bile. Am. J. Physiol. 121 : 61-74, 1938.

WAKIM K.G. et MANN F.C. — The intrahepatic circulation of blood. Anat. Rec. 82 : 233-253, 1942.

WAKIM K.G. et MANN F.C. — The blood supply of the normal liver. Proc. Mayo Clinic 28 : 227-232, 1953.

WERTHEIMER E. — Stoffwechselregulationen : Regulation des Fettstoffwechsels für die zentrale Regulierung der Fettmobilisierung. Pflüg. Arch. ges. physiol. 213 : 262-320, 1926.